Aus dem Pathologischen Institut des Landeskrankenhauses
zu Braunschweig
(Direktor: Professor Dr. med. W. H. Schultze)

Die Verkalkung des Anulus fibrosus des menschlichen Herzens.

Dissertation
zur Erlangung des Doktorgrades
der Medizinischen Fakultät
der Georg-August Universität zu Göttingen

vorgelegt am 28. Dezember 1938

von

Waltraud Hintze
aus Braunschweig

Göttingen 1939

Buchdruckerei Martin Saß & Co., Göttingen

Dekan: Professor Dr. med. W. Krantz

Berichterstatter: Professor Dr. med. Gg. B. Gruber

Tag der mündlichen Prüfung: 28. April 1939.

Wenn man von Verkalkungen des Herzens spricht, so denkt man in erster Linie an die aus entzündlichen Veränderungen hervorgehenden Formen: Die Verkalkung des Perikards, die in ihren ausgeprägtesten Formen zur Erscheinung des „Steinherzens" führt, oder an die Verkalkung der Klappen. Schon seltener sind die Kalkablagerungen im Myokard, die sich gewöhnlich aus einer Herzmuskelnekrose entwickeln. Noch seltener sind Formen, die die bindegewebigen Ringe des Herzens, die Anuli fibrosi, betreffen. Obwohl Verkalkungen dieser Art schon früh beobachtet wurden — die älteste von mir gefundene Veröffentlichung stammt aus dem Jahre 1851 —, sind sie bisher wenig bekannt gewesen, und das Interesse dafür ist erst in jüngster Zeit erwacht. Da es jetzt auch möglich ist, solche Veränderungen unter Umständen durch Röntgenphotographie am Lebenden zu diagnostizieren, und dabei in einigen Fällen charakteristische klinische Krankheitsbilder gefunden wurden, erscheint die Mitteilung weiterer Beobachtungen wünschenswert. Daher wurden mir von Herrn Prof. Dr. W. H. Schultze aus dem Pathologischen Institut in Braunschweig zwei Fälle dieser Art zur Veröffentlichung überwiesen.

Im ersten Falle handelt es sich um einen 68 Jahre alten Mann, der keine Herzbeschwerden hatte und wegen „Lungenentzündung" in klinische Behandlung kam.

Am Tage der Aufnahme, 16. III. 29, fand sich das Herz nicht vergrößert, die Aktion war regelmäßig, der Spitzenstoß leicht hebend, die Töne waren rein, der Puls war regelmäßig, 80 in der Minute, mittelgroß und mittelweich. Die unteren Lungengrenzen waren kaum verschieblich. Links hinten und seitlich hörte man feinblasiges Rasseln. Der Patient blieb in Abständen in dauernder klinischer Kontrolle.

Am 4. VI. 29 wurde ein Röntgenbild angefertigt. Auch hierbei erwies sich das Herz als normal groß und normal geformt. Weiter erweckte das Bild den Verdacht auf Interlobärschwarte und Zwerchfell-Pleuraverwachsung rechts. Es bot diffuse Verschat-

tung des rechten Mittelfeldes und Unterfeldes und einige mäßig dichte Herdschatten im rechten Unterfeld dar. Weiter weckte es den Verdacht auf indurierte Herde im linken Spitzenfeld und zeigte deutlich mehrere solche Herde im linken Oberfeld und im linken Mittelfeld kleinste industrierte Herde im oberen und einen größeren Schattenherd im unteren Teil. Im linken Unterfeld fanden sich viele ziemlich dichte Herdschatten.

Ein zweites Röntgenbild vom 22. VI. 29 zeigte in Rückbildung begriffene Infiltrationen im rechten Mittel- und Unterfeld, nur mäßig dichte Herdschatten im linken Ober- und Mittelfeld.

Am 1. VII. 29 hatte der Patient massenhaft eitrigen Auswurf, es wurde die klinische Diagnose Bronchiektasen gestellt.

Am 29. VIII. 29 wurde großblasiges Rasseln vorwiegend links und hinten gehört, hier fand sich auch umschriebene Dämpfung. Die Untersuchung des Sputums auf Tbc. fiel negativ aus. Der Patient fühlte sich sehr schwach und lag jetzt dauernd im Bett. In den nächsten Tagen nahm er stark an Gewicht ab. Am 22. IX. erfolgte Exitus letalis.

Aus dem Sektionsprotokoll vom 23. IX. 29 ist ersichtlich, daß der Tote ein kleiner Mann von schmächtigem Körperbau war. Neben den später ausführlicher behandelten Herzveränderungen wiesen auch noch andere Organe krankhafte Abweichungen auf. Die linke Lunge zeigte im Oberlappen einen haselnußgroßen, käsig-kreidigen Herd mit ausgedehnten, kohlehaltigen Schwielen in der Umgebung, weiterhin einige einzelne frische, erbsengroße tuberkulös-käsige Herde. Im umgebenden Narbengewebe fanden sich zahlreiche zylindrische, sackförmige Bronchiektasen. Über den vorderen Teil der rechten Lunge waren lobuläre Herdpneumonien verstreut. In den hinteren Partien beider Unterlappen saßen dicke Pleuraschwarten. Beide Lungen zeigten ausgedehntes Emphysem. An weiteren Veränderungen fand sich ein Dickdarmgeschwür, beiderseits embolische Schrumpfnieren und Zeichen von Spondylitis deformans.

Das von mir untersuchte Herz ist verhältnismäßig klein und zart, es wiegt 240 g. Die Kammermuskulatur hat eine Dicke von links 0,8 cm, rechts 0,5 cm. Der Umfang der Aorta beträgt 9 cm,

der der Pulmonalis 7 cm. Bei aufgeschnittenem linken Herzen sieht man an der Grenze zwischen Vorhof und Ventrikel in der Scheidewand zwischen rechtem und linkem Herzen eine $^1/_2$ bis 1 cm breite höckrige rauhe Zone. Sie ist weißlich-gelb gefärbt mit dunkelgelben Körnchen bedeckt, fühlt sich knochenhart an und ist auch vom rechten Ventrikel aus durchzutasten, ist überhaupt besser tast- als sichtbar. Sie umfaßt bogenförmig fast den ganzen Anulus und ist etwa 5 cm lang. Die Verkalkung sendet einen etwa 1 mm dicken, $^1/_2$ cm langen Ausläufer in den Ansatzteil der rechten Aortenklappe hinein. Von der Aortenseite aus ist dieser Ausläufer als gelber körniger Strang sichtbar. In einem kleinen Gebiet unterhalb der rechten Aortenklappe fehlt die Verkalkung. Etwas rechts und unterhalb von dieser Stelle schickt die Verkalkung einen Ausläufer in die Gegend der Teilungsstelle des Verbindungsbündels in den rechten und linken Ventrikel. Die Klappen der Mitralis sind unverändert, die Sehnenfäden unverkürzt, die Papillarmuskeln nicht verdickt, das Herzfleisch zeigt keine makroskopisch wahrnehmbaren Veränderungen.

Das Röntgenbild des Leichenherzens (siehe Fig. 1) zeigt die Verkalkung als guirlandenförmigen Schatten an der Grenze zwischen Vorhof und Ventrikel. Dieser Schatten ist scharf begrenzt, teils körnig, teils massiv und ragt deutlich bis ins Septum hinein. Ein kleiner Ausläufer zieht nach unten in die Muskulatur hinein.

Zur histologischen Untersuchung wird ein Stück der Verhärtung herausgenommen, das entkalkt und in Celoidin gebettet wird. Daraus werden Querschnitte hergestellt, die nach den üblichen Methoden der H. E., Van-Gieson und Elasticafärbung behandelt werden. Sie lassen einen im Bindegewebe gelegenen unregelmäßig buchtigen Kalkherd erkennen, der sich von der Klappenbasis bis in die Muskulatur erstreckt. Der Herd ist von einer teils schmalen, teils breiteren Zone faserigen Bindegewebes umgeben, das von allen Seiten Züge in den Herd hineinschickt und ihn dadurch in kleinere Herdchen unterteilt. Die Herdchen bestehen aus scholligen, kernlosen Massen, die zum größten Teil verkalkt sind. Am Rande der Herdchen ist die Verkalkung am stärksten, hier befindet sich eine besonders dunkel gefärbte körnige Zone.

Das zweite Herz stammt von einem 74jährigen Manne, der früher nie ernstlich krank gewesen ist. Seit fünf Jahren litt er an kurzdauernden Anfällen von Benommenheit, Atemnot und Herzbeklemmung. Bei der Aufnahme in die Innere Abteilung des Landeskrankenhauses in Braunschweig am 22. XI. 37 erwies sich das Herz als zwei bis drei Querfinger nach links verbreitert. Die Töne waren leise und rein, die Herztätigkeit anfangs regelmäßig 20 in

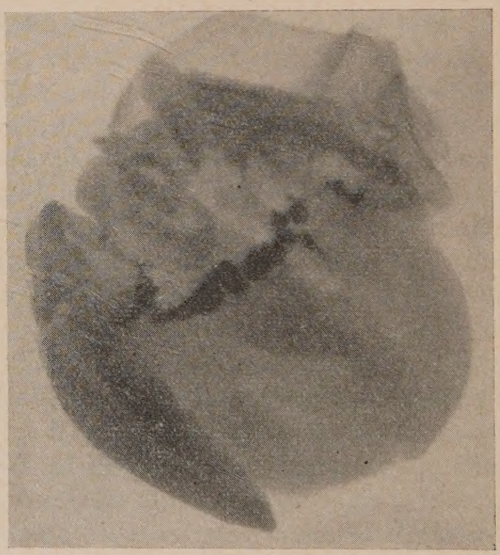

Fig. 1
Ansicht von hinten.

der Minute, der Puls regelmäßig klein und weich, das Arterienrohr hart und geschlängelt. Im Fundus oculi erschienen die Arterien eng, die Venen gestaut, der R. R. war 105/40. Die Leber war derb und stand drei Querfinger unterhalb des Rippenbogens. Alle 5 bis 10 Minuten hatte der Patient einen Anfall von Bewußtlosigkeit, der mitten in der Unterhaltung auftreten konnte. Er wurde dabei blaß und bläulich im Gesicht, die Atmung angestrengt und schnaufend. Für $^1/_4$ bis $^1/_2$ Minute setzte das Herz aus, Herztöne und Puls verschwanden. Dann erholte er sich wieder.

Auf Grund dieser Erscheinungen wurde die klinische Diagnose: Herzblock mit Adams-Stokes'schen Anfällen gestellt. Es wurde eine Myodegeneratio cordis mit einem Herd im His'schen Bündel angenommen. Am 23. XI. nahmen die Anfälle an Häufigkeit und Dauer zu. Der Puls war zeitweise 80, schlug dann um auf 40 und ging zurück auf 20 in der Minute. Im Ekg. (siehe Fig. 2) waren die Ventrikelzacken gespreizt, es folgte jedesmal auf sechs P-Zacken eine Ventrikel-Zacke. In der dritten Abteilung setzte der Herzschlag aus, es trat nach der P-Zacke Flimmern ein, dann plötzlich begann der Puls wieder zu schlagen. Kurz darauf erfolgte Exitus letalis.

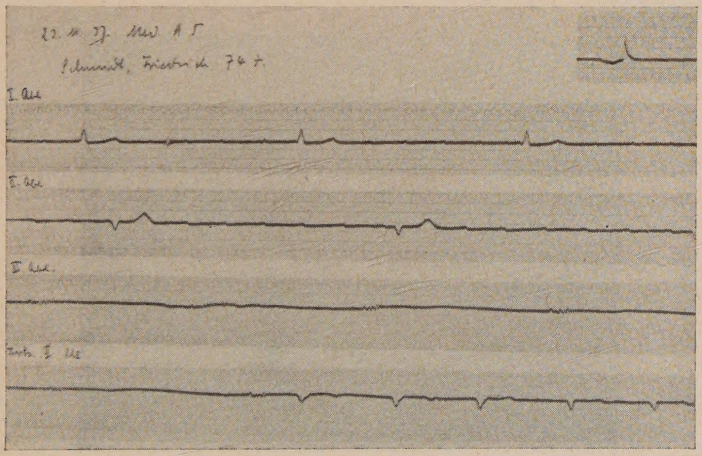

Fig. 2

Laut Sektionsprotokoll vom 29. XI. 37 wurden außer den Herzveränderungen am Anfangsteil der Aorta geringe gelbe Intimaeinlagerungen, in Brust- und Bauchteil neben diesen auch Verkalkung der Wandung festgestellt, daneben hypostatische Pneumonie und ein Nierenadenom links gefunden.

Das von mir untersuchte Herz dieses Falles zeigte den Ventrikel im ganzen hypertrophisch und dilatiert. Das Herz wog 380 g, der Umfang der Aorta betrug 8 cm, der der Pulmonalis 10 cm, die Dicke des Herzfleisches war links 1,8 bis 2 cm, rechts 1 cm. Auch

in diesem Falle befanden sich ausgedehnte Verkalkungen im Gebiet des linken Anulus fibrosus. Sie umgaben in einem etwa $^1/_2$ cm breiten, 5 cm langen starren Kalkring fast die gesamte Ansatzstelle der Mitralis. In einem etwa 1 cm langen Gebiet vor der vorderen Mitralklappe wulstete sich die Verhärtung etwa in Bohnengröße in den Ventrikelinnenraum vor. Auch hier ging ein schmaler Ausläufer auf die rechte Aortenklappe über. Die Klappen der Mitralis waren zart, die Segel durch den starren Kalkring etwas verkürzt. Das Herzfleisch zeigte makroskopisch keine Veränderungen.

Das Röntgenbild dieses Herzens zeigt die Verkalkung als tief ausgebogenen Schatten an der Grenze zwischen Vorhof und Ventrikel (Fig. 3).

Fig. 3
Ansicht von hinten.

In einem Gebiet, das etwa der Ansatzstelle der vorderen Mitralklappe entspricht, ist die Verkalkung etwas breiter und weniger schattendicht. Die Ränder in diesem Gebiet sind unscharf wolkig begrenzt. Nach oben läuft hier ein schmaler Schattenstreifen auf die Aorta zu. Seitlich von diesem Gebiet ist die Verkalkung schmal, scharf und schattendicht, haustrenartig eingezogen. Unabhängig von diesem Schattenstreifen sieht man höher gelegen eine strichförmige Verschattung, die der rechten Coronararterie entspricht.

Die histologischen Schnitte dieses Falles zeigten gleichfalls im Bindegewebe einen größeren nekrotischen, zum größten Teil verkalkten Herd von etwa 1 cm Durchmesser. Auch hier bildete das ihn umgebene kollagene Gewebe eine unregelmäßige, vielfach ausgebuchtete Kapsel für den Herd, doch fanden sich stellenweise auch im Innern des Herdes isolierte bindegewebige Scheidewände. Die verkalkte Masse war teilweise schollig, teilweise krümelig. Die Van-Gieson-Färbung ergab hier und da deutlich erhaltene Bindegewebsfasern. An einer Stelle unterbrach die Verkalkung deutlich die Faser des Reizleitungssystems. An der den Klappen zugewandten Seite war die Bindegewebskapsel gefäß- und zellreich. Hier fand sich an einer Stelle ein größerer zelliger Herd, von Gefäßen umgeben. Von hier zogen die Gefäße unmittelbar an die Verkalkung heran und umrahmten fast die gesamte Klappenseite. Wo sie der Verkalkung anlagen, zeigte diese einen schmalen deutlichen Knochensaum. Oberhalb des Zellherdes war die Verknöcherung am ausgeprägtesten. Hier umgaben wohlgebildete Knochenbälkchen Markherde, die zum größten Teil aus Fettmark bestanden, aber auch Blutpigment führende Zellen enthielten. Von der ganzen Klappenseite der Kapsel aus zog das Bindegewebe septenartig in die Verkalkung hinein, gefolgt von schmalen Knochenbänkchen und Markräumen.

Charakteristisch für beide Fälle ist neben dem hohen Alter der Träger (68 und 74 Jahre) die fast isolierte Verkalkung des Anulus ohne wesentliche Klappenverkalkung. Daher sieht man weder an der Außen- noch der Innenseite des Herzens irgendwelche wesentlichen Veränderungen. Erst beim Betasten stellt man zur großen Überraschung die hochgradige Kalkspange fest, die dann im Röntgenbild in ganzer Ausdehnung zu sehen ist. Es fehlen auch krankhafte Erscheinungen im Klappengewebe, bzw. klinisch Geräusche. Während geringe Verkalkungen des Anulus oder ein leichtes Übergreifen von Klappenverkalkung auf den Anulus öfter beobachtet werden, gehören diese ausgedehnten isolierten Anulusverkalkungen zu den größten Seltenheiten im Sektionsgut. Die von mir beschriebenen zwei Fälle waren die einzigen derartigen Beobachtungen im Braunschweiger Pathologischen Institut im Verlauf

von 9 Jahren (1929—1937) bei einer durchschnittlichen Sektionszahl von 800 bis 900 im Jahre, also unter ca. 7500 Sektionsfällen.

Sieht man sich nun von den frühesten Aufzeichnungen an das Schrifttum nach Anulus-Verkalkungen durch, so kann man feststellen, daß insbesondere in den letzten Jahren eine Reihe von Veröffentlichungen vorliegen, die zum Vergleich herangezogen werden müssen. Die früheste schon erwähnte Aufzeichnung aus dem Jahre 1851 stammt von Barth und bringt nur einen kurzen Bericht über eine Verkalkung in der linken „Aurikulo-Ventrikulär-Zone" des Herzens.

In weitem Abstand hiervon, erst 1896, beschreibt Faitout einen Fall von Kalkablagerung im Ansatzring der Mitralis. Die Aorta zeigte sich dabei nur wenig verändert, die linke Coronar-Arterie dagegen war fast in ihrem ganzen Verlauf durch atheromatöse Einlagerung undurchgängig geworden. Klinisch wurde eine Verschwommenheit der beiden Töne und ein leises systolisches Geräusch über der Mitralis gehört.

1905 veröffentlicht Poscharisky eine neue Veränderung im Anulus. Hier war der ganze Anulus in einen starren knöchernen Ring verwandelt, in dem sich Knochen, Knochenmark und Osteoblasten nachweisen ließen.

Über einen ähnlichen Fall berichtet später Kaufmann. Bei ihm zog vom verknöcherten Anulus ein breiter Fortsatz mehrere Zentimeter weit in die Muskulatur und wölbte sich sogar an der Hinterwand des linken Ventrikels höckerig unter dem Epikard vor.

1908 gelang es zum ersten Male Simmonds, die Verkalkung des Anulus fibrosus am Leichenherzen röntgenologisch nachzuweisen. Er gab weiter die Anregung dazu, die Verkalkung auch am Lebenden mit Hilfe der Röntgenstrahlen festzustellen. Unter seinen Röntgenbildern, die von Menschen zwischen 64 und 78 Jahren stammen, sieht man neben schrägen Schatten, die Verkalkungen an den Ansatzrändern der Mitral- und Aortensegel darstellen, auch einen Fall, bei dem der ganze Anulus fibrosus verkalkt ist.

1922 veröffentlicht der Schwede Klason als erster einen Fall, bei dem die Verkalkung schon am Lebenden sichtbar war. Es

handelt sich um einen 77jährigen Mann, der wegen Magen-Ca. in Behandlung kam. Er war sehr blaß, klagte über Schwindel und Müdigkeit. Das Herz war klinisch nicht vergrößert, die Töne dumpf, die Aktion zeitweise arrhythmisch. Über allen Ostien wurde ein weiches systolisches Blasegeräusch gehört, über der Aorta außerdem ein schwaches diastolisches Geräusch. Im Röntgenbild zeigte sich innerhalb des Herzschattens ein kleinfingerlanger, dichter pulsierender Schatten. Er lag hinten, ungefähr an der Grenze zwischen linkem Vorhof und linker Kammer. Er konnte durch Lageänderung nicht vom Herzen frei gemacht werden.

Die Sektion ergab am hinteren Teil des Anulus fibrosus der Mitralis eine kleinfingerlange, feste Verkalkung. Die Klappen waren mit Ausnahme von einzelnen Kalkkörnchen an ihrem Grunde alle weich und geschmeidig. Die Verkalkung war röntgenologisch scharf begrenzt.

Unabhängig von dieser Arbeit gelingt es 1925 Fleischer nach Simmonds Vorschlag, eine Anulus-Verkalkung am Lebenden röntgenologisch nachzuweisen. Der Fall wurde durch Sektion bestätigt. Nebenher fanden sich dabei Verkalkungen an den Coronar-Arterien. Zwischen Pulmonalis und Aorta wurde auf dem Röntgenbild eine nadelförmige Kalkspange sichtbar, die sich bei der Sektion als verkalkter Ductus Botalli erwies.

Danach sind noch mehrere Fälle röntgenologisch am Lebenden erkannt:

1932 veröffentlicht Saul zwei Fälle von Anulus-Verkalkung, einen davon konnte er durch Obduktion belegen. Er betraf eine 80jährige Frau. Die Verkalkung lag hier im hinteren seitlichen Umfang des Anulus am Ursprung des hinteren Mitralsegels und war aus dichten Schollen zusammengesetzt. Klinisch zeigte sich bei regelmäßigem Puls eine Verlängerung des Abstandes zwischen Vorhof und Ventrikel-Zacke im Ekg.

Der zweite Fall betraf einen 86 Jahre alten Mann, der klinisch nach zwei Reizabläufen regelmäßig eine große ventrikuläre Extrasystole im Ekg. zeigte. Die normalen Komplexe wiesen eine sehr kurze Überleitungszeit zwischen Vorhof und Ventrikel und eine niedrige T-Zacke auf. Im Röntgenbild war der Schattenbogen ho-

mogen und zeigte, daß die Verkalkung am oberen Rande des Anulus am Übergang zwischen vorderem und hinterem Mitralsegel lag.

Im nächsten Jahre veröffentlichten Parade und Kuhlmann zwei Fälle von Anulus-Verkalkung, von denen der erste ebenfalls durch Sektion bestätigt wurde. Im ersten Falle handelte es sich um einen 72jährigen Mann, der zweite Fall betraf einen 68jährigen. In beiden Fällen saß die Verkalkung im hinteren Teil des Mitralringes. Die dichte Verkalkung im ersten Falle tat sich durch einen homogenen Schattenbogen kund, im zweiten Falle gab die Verschattung ein mehr körniges Bild. Beide Fälle waren klinisch völlig symptomlos.

Die jüngste Veröffentlichung dieser Art fand vor zwei Jahren durch Burckhard und Commerell statt. Hier befand sich unter anderen röntgenologisch nachgewiesenen Veränderungen am Herzen auch ein Fall von Anulus-Verkalkung.

Während so seit 1908 das Interesse der Forscher den röntgenologischen Erscheinungen der Anulus-Verkalkung galt, lieferte Mönckeberg im Jahre 1917 einen Beitrag zur Erkennung dieser Veränderung von einer ganz anderen Seite her. Es handelt sich um einen 53jährigen Arbeiter, der seit 1913 an Anfällen von Bewußtlosigkeit litt. Die klinische Untersuchung ergab ein leises systolisches Geräusch an der Herzspitze, ein leiseres an der Basis. Die zweiten Töne waren etwas akzentuiert, über der Trikuspidalis gespalten; der Puls war im wesentlichen regelmäßig wechselnd zwischen 20 und 36 in der Minute. Eine Woche nach der Aufnahme wurde der Puls sehr unregelmäßig und setzte oft für 10 Sekunden aus. Die Pulspausen nahmen in den nächsten Tagen an Länge zu, bisweilen trat tonische Starre aller vier Gliedmaßen auf mit starker Cyanose und schnarchender Atmung. Nach dem Anfall wurde der Puls etwas häufiger. Nach einigen Tagen erlag der Patient einem Adams-Stokes'schen Anfall. Ein Ekg. wurde nicht angefertigt.

Bei der Leichenöffnung zeigte das Herz starke Atherosklerose der Ansatzränder der linksseitigen Klappen und des Septum membranaceum. Mönckeberg, dem es bei seinen Untersuchungen nur auf das His'sche Bündel ankam, stellte durch histologische

Untersuchungen fest, daß der hintere Teil des Bündels durch einen atherosklerotischen Herd nach hinten und links gedrängt und größtenteils unterbrochen war. Die anders lokalisierten Veränderungen hat er nicht untersucht, da es ihm nur an der Klärung des Adams-Stokes'schen Anfalls lag.

Um die Deutung der gesamten Anulus-Verkalkung haben sich im wesentlichen drei Forscher verdient gemacht.

Der erste ist Dewitzky, der schon im Jahre 1910 die Ergebnisse seiner Untersuchungen in seinem Artikel: „Sclerosis anularis valvularum" mitteilt. Obwohl er seine Untersuchungen machte an Fällen, bei denen nicht der Anulus, sondern der Klappengrund an seiner Ansatzstelle am Anulus verkalkt war, überlieferte er auch für die Anulus-Verkalkung wichtige Tatsachen, auf denen spätere Forscher aufbauten, denn es stellte sich später heraus, daß die Verkalkung am Klappengrunde mit der an der Anuli vorkommenden wesensgleich war. Er fand als Vorstufen der Verkalkung: Vergröberung und Hyalinisierung der Bindegewebsteile, Zerfall in Fibrillen und Aufspeicherung winzigster Fettkörnchen mit gleichzeitiger Verarmung an Kernen. Das nächste Stadium zeigte Nekrose der Fasern und die Bildung von Fettkristallen darin, das Endstadium, die Bildung von Kalkherden an Stelle der zugrundegegangenen Fasern, wobei in alten Kalkherden schließlich eine Neubildung von Knochen auftrat. Als Vorstufe hiervon sieht er die Entwicklung von Granulationsgewebe an, das gelegentlich von ihm beobachtet wurde. In ganz seltenen Fällen fand er Umwandlung der hyalinisierten Schicht in knorpliges Gewebe. Er sah die Verkalkung oft an allen Ringen der Klappen gleichzeitig, am häufigsten aber am linken Herzen. Er machte die Feststellung, daß die von ihm oft gleichzeitig beobachteten „weißen Flecken" an der Ventrikelseite des vorderen Mitralsegels den gleichen Vorgang darstellten.

Dewitzky faßt die von ihm beschriebene Verkalkung als eine Fortsetzung der Altersprozesse auf, die von Geburt an diese Gebiete betreffen. Er beobachtete nämlich, daß die Klappen bei Foeten nur aus großen saftigen sternförmigen Zellen bestehen, während sich bei Neugeborenen eine aus zarten bindegewebigen

Fasern mit eingelagerten großen Kernen bestehende Schicht dazwischen geschoben hatte. Bei Kindern und jungen Leuten setzt sich diese Schicht aus derberen Fasern zusammen und ist kernärmer geworden. Als weitere Stufe dieser Entwicklung sieht er die von ihm beschriebenen Veränderungen am Klappengrunde an, die nach seiner Beobachtung etwa vom 20. Lebensjahre an einsetzen.

Der zweite Forscher, der sich mit der Anulus-Verkalkung beschäftigt hat, ist Ribbert. Er stellte das häufige Zusammentreffen von Verkalkungen am Anulus, der Klappenbasis und am zentralen Bindegewebsapparat fest, von dem die letztere meist am Unterrand des Septum membranaceum gelegen war. Oft reichten vom Anulus fibrosus aus gelbe, sehr derbe Zacken bis in die eigentliche Klappe hinein, die dann aber regelmäßig, als Beweis für die Zusammengehörigkeit von Klappengrund und Anulus-Verkalkung, auch in den Ansatzteilen verdickt waren. Bei ausgedehnten Verkalkungen sah Ribbert höckrige Ausläufer in den Klappengrund und das Septum membranaceum einstrahlen. Bei fortgeschrittenen Fällen aber, bei denen die höckrigen Knoten bis zur Dicke eines kleinen Fingers herangewachsen waren, lag trotz der Zusammengehörigkeit zwischen Anulus- und Klappengrundverkalkung die Hauptmasse der Verkalkung in der Muskulatur, während der Klappengrund nur wulstförmig nach innen vorgedrängt wurde.

Im histologischen Präparat stellte Ribbert ähnlich wie Dewitzky Verfettung, herdweisen Kernschwund und staubartige Ablagerung von Kalksalzen fest. Das erste Stadium, von dem Dewitzky spricht, die Hyalinisierung, wird hier nicht erwähnt. In Fällen, bei denen der ganze Anulus in einen starren Kalkring verwandelt war, fand Ribbert regelmäßig Knochenbildung. Manchmal sah er neben Kalkablagerung atheromatöse Prozesse. Dann war die verkalkte Substanz bröcklig und zerreiblich, oder es waren Kalkkörner in eine dickbreiige, fettige, cholesterinhaltige Masse eingebettet, auch atheromatöse Prozesse für sich allein stellte er fest.

Im histologischen Präparat erwiesen sich die atheromatösen Massen aus unregelmäßig gekörnten Schollen zusammengesetzt.

Dazwischen lagen Streifen kernlosen nekrotischen oder noch kernhaltigen Gewebes. Die makroskopisch großen Körner bestanden meist aus mehreren, durch breite Bindegewebszüge getrennten Teilen, die aber trotzdem ein einheitliches Gebilde darstellten. Das umgebende Bindegewebe war zirkulär angeordnet. Ribbert glaubt, daß es durch den von innen wirkenden Druck in diese Lage gebracht sei. Die gekörnten Schollen hält er für festgewordene Ausgüsse erweiterter Gewebsfalten und glaubt, daß sie durch an umschriebener Stelle erfolgtes Hineinpressen von Blutflüssigkeit und Lipoiden in das sklerotische Gewebe entstanden seien. Eine Verwandlung des sklerotischen Gewebes in die breiige Masse hält er für unmöglich.

Während Dewitzky noch keine genaue Einordnung der degenerativen Erscheinungen am Anulus fand, rechnet Ribbert den gesamten Prozeß der Anulus-Verkalkung zur Atherosklerose.

Endlich veröffentlichte Willy Giese im Jahre 1932 einen umfassenden Artikel über die Anulus-Verkalkung. Er untersuchte, vielleicht beeinflußt von Dewitzky, von dem er überhaupt einiges übernommen hat, auch anscheinend ganz normale Herzen. Er fand dabei die überraschend hohe Zahl von $7^1/_2$ % von Verkalkungen des Herzskeletts bezogen auf die Gesamtzahl der Sektionen. Diese Zahl ist gewonnen aus der Beobachtung von 700 Obduktionen, die von ihm während eines Dreivierteljahres vorgenommen wurden. Unter den innerhalb dieser Zeit gesammelten Fällen fand er 30 mit isolierter Anulus-Verkalkung. Da er aber alle — auch die makroskopisch eben wahrnehmbaren Kalkablagerungen im Anulus — in seine Berechnungen einbezogen hat, stehen seine Zahlen nicht im Widerspruch zu den im Pathologischen Institut zu Braunschweig gemachten Beobachtungen, wo nur ganz ausgedehnte, isolierte Anulus-Verkalkungen namhaft gemacht wurden.

Er fand bei seinen Fällen das häufige Befallensein des Mitralringes bestätigt, während im rechten Anulus selten Verkalkungen zu finden waren. Makroskopisch wahrnehmbare Verkalkungen sah er erst jenseits des 50. Lebensjahres.

Bei seinen Fällen, in denen er Beispiele der frühesten Stadien des Prozesses bis zu ausgedehnten Verkalkungen vor sich hatte,

konnte er eine ganz bestimmte Gesetzmäßigkeit in der Anordnung feststellen: Die Verkalkung begann im hinteren Drittel des Anulus zwischen stumpfem Rand des Ventrikels und dem Ventrikelseptum, an der Übergangsstelle des Anulus in die Ventrikelmuskulatur. Wenn die Verkalkung etwa stricknadeldick geworden war, breitete sie sich in der Längsrichtung des Anulus nach lateral und nach dem Septum zu aus. Sie wurde dann im Innern des Mitralringes als gelbliche, graue, streifenförmige Verwölbung sichtbar und schickte manchmal von hier kleine Ausläufer in die Muskulatur oder die Klappen. Im Septum breitete sie sich gewöhnlich nur bis zum Beginn des großen Mitralringes aus und lag hier stets im Bereich des Klappenansatzes. Nie ging sie von hier direkt auf das Trigonum fibrosum über, sondern teilte sich vorher in zwei Äste, von denen der eine zum Grund des großen Mitralsegels zog, während der andere unterhalb des Trigonums in der Muskulatur auf den unteren Rand des Septum membranaceum zu, also hier außerhalb des Anulus, verlief. Giese spricht die Vermutung aus, daß es sich hierbei um mehrere getrennte Verkalkungsherde handele, die sich erst spät miteinander vereinigt hätten. Bei ganz späten Stadien zog auch vom linken Trigonum fibrosum eine Kalkspange in die Mitralklappe hinein, die sich mit der von rechts kommenden vereinigte und in seltenen Fällen das Mitralostium in einen vollständigen Kalkring verwandelte.

Bei der mikroskopischen Untersuchung fand Giese wie Dewitzky und Ribbert Verfettung, Nekrose, Atherombildung und Verkalkung. Auch hier stellte er bestimmte Lokalisation der einzelnen Erscheinungen fest. Als häufigste Form der Verfettung fand er das gesamte kollagene Fasersystem: die Anuli, Sehnenfäden und Laminae fibrosae von dieser Veränderung befallen. Die Trigona fibrosa und die zentralen Teile der Fila coronaria waren unverändert, nur am Übergang der Fila coronaria in die Klappenwurzeln waren gleichfalls Verfettungen.

Eine andere Form der Verfettung saß am oberen Rande des Anulus, an der Grenze des Endokards zur Lamina fibrosa der Klappen, also noch im Bereich der elastischen Fasern. Ähnlich wie bei der Atherosklerose zeigten hier elastische Fasern und Interzellu-

larsubstanz Verfettungen, die später nekrotisch wurden und unter Einlagerung von Cholesterin-Kristallen Atheromherde bildeten, die später verkalkten. Das Endothel des Endokards zeigte an dieser Stelle lebhafte Zellwucherung und Verfettung der Endothel-Zellen. Die „weißen Flecken" am großen Mitralsegel ordnet Giese dieser Gruppe zu.

Verkalkungen fand Giese am häufigsten am hinteren Teil der Ansatzstelle der Mitralis, der Pars membranacea und dem Übergang der Sehnenfäden in die Muskulatur. Mikroskopisch konnte er hier primär degenerative Vorgänge nicht darstellen. Wohl sah er an einzelnen Stellen eine Auflockerung und Hyalinisierung des Gewebes, konnte aber keine Beziehung dieser Vorgänge zu stärkerer Verkalkung feststellen. Bei einzelnen dieser Fälle sah er auch keine Verfettungen, während sie bei anderen in der Umgebung großer Kalkherde in ausgedehntem Maße vorhanden waren. Diese Form der Verkalkung sah er auch häufig im Bereich des rechten Anulus, besonders in seinem septalen Anteil.

Eine andere Art der Verkalkung ging vom oberen Rand der Ventrikelmuskulatur aus und zeigte meist starke Vermehrung des Bindegewebes, die an dieser Stelle in jedem Altersherzen gefunden wird. Doch kamen auch andere Formen der Verkalkung, z. B. verkalkte nekrotische Herde und Atherome hier vor. Giese glaubt, daß die meisten ringförmigen Verkalkungen aus dieser Form hervorgehen.

Ähnlich wie Ribbert sah er die Kalkherde umgeben von einer Bindegewebskapsel, die stellenweise Lymphozyten- und Plasmazell-Anhäufungen zeigte und mehr oder weniger reichlich Fibroblasten enthielt. Zellreiches Granulationsgewebe, das in einigen Fällen gegen die Kalkmassen vorzog und breite septierende Bindegewebsbalken bildete, deutet Giese genau wie Dewitzky als Vorstufe der Knochenbildung. Er hält es für unmöglich, daß es sich hier um Reste unverkalkt gebliebenen Anulusgebietes handeln könne. Knochenbildung selbst hält Giese für sehr selten. Er glaubt, daß sie von der Intensität der zelligen Reaktion und der Gefäßversorgung abhängig sei. Eigene Beobachtungen darüber standen ihm nicht zu Gebote.

Sehr oft fand Giese zusammen mit der Anulus-Verkalkung Verkalkungen an den Aortenklappen, doch traten diese auch isoliert auf. Hierbei waren häufiger als bei der Anulus-Verkalkung Klappenstörungen, meist Stenosen vorhanden. Bei der Anulus-Verkalkung fand Giese in zwölf Fällen Klappenfehler der Mitralis.

Auch Giese zählt die beschriebenen Veränderungen zur Atherosklerose und stellt eine Übereinstimmung mit den degenerativen Veränderungen im Stützgerüst anderer Körperorgane, speziell mit der Atherosklerose der Nierenpapille und dem Arcus senilis fest. Ein Zusammenhang mit der Atherosklerose der Gefäße wird von ihm abgelehnt. In den von ihm beschriebenen Fällen war diese in der Mehrzahl gering und nur auf den Bauchteil der Aorta beschränkt. Die Media-Verkalkung der kleineren Gefäße konnte er des öfteren nachweisen, aber keine Häufung des Prozesses in diesen Fällen feststellen. Auch gleichzeitige Coronarsklerose fand er häufiger, konnte aber auch hierfür keine Regeln aufstellen.

Als Ursache für die gesamten Erscheinungen nimmt auch er Altersveränderungen an. Ferner nimmt er die Kernarmut der befallenen Gebiete und die dadurch bedingte geringere Vitalität als Grund für die Verkalkung in Anspruch. Für die atheromatösen Prozesse, die ihren Sitz in der Aortentaschenklappe und an der Ventrikelseite der Mitralis haben, sieht er den Grund in starker mechanischer Beanspruchung. Daneben glaubt er, daß ein erhöhtes Kalkangebot ursächlich von Bedeutung ist, da er in den von ihm beschriebenen Fällen sehr häufig gleichzeitig eine Schenkelhals-Fraktur der betreffenden Kranken fand.

Blicken wir nach diesen Ausführungen zurück auf die beiden von mir beschriebenen Fälle, so ergibt sich, daß es sich hier um Spätstadien des beschriebenen Prozesses handelt. Der eine Fall ist besonders interessant durch die vorhandene Knochenbildung, die Giese nicht beobachten konnte. Die hier gleichzeitig vorhandenen Granulationen bestätigen die von Giese gemachte Annahme, daß es sich in Stadien, in denen er diese allein fand, um Vorstufen der Verknöcherung handeln muß.

Das Besondere des Falles ist weiter das Auftreten der Adams-Stokes'schen Anfälle, die klinisch genau beschrieben sind und im

Ekg. festgehalten werden konnten. Trotz der häufigen Ausdehnung der Verkalkung bis ins His'sche Bündel sind Überleitungsstörungen verhältnismäßig selten. Mönckeberg hat festgestellt, daß dies daran liegt, daß die lockere fibröse Scheide des Crus commune und die die einzelnen Abschnitte einhüllenden Bindegewebsfasern gewöhnlich nicht an den Verkalkungen der Umgebung teilnehmen, und daß nur, wenn dies der Fall ist, Überleitungsstörungen eintreten. Im vorliegenden Fall unterbricht der Kalkherd an einer Stelle deutlich das Bündel.

An degenerativen Prozessen wurde von mir vor allem Nekrose gefunden, während Verfettung und Atheromatose zurücktraten. Auffallend ist, daß in beiden Fällen Ausläufer auf die Aorta übergehen, doch erklärt sich dieses leicht aus der Tatsache, daß der Anulus vorn an die Aortenwand grenzt, die hier die Verbindung zwischen den beiden Trigona fibrosa herstellt und dem vorderen Mitralsegel zum Ursprung dient. Interessant ist ferner das Zusammentreffen von Tuberkulose und Anulus-Verkalkung im ersten Falle. Tscherniak hat das Zusammentreffen von Tuberkulose und Kalkstoffwechselstörungen bei Tieren mehrfach beobachtet und weist in seinem mit Romanow zusammen veröffentlichten Artikel: „Die Verkalkung des Endokards bei Haustieren" darauf hin, daß auch schon von anderen Forschern solche Beziehungen gefunden sind. Der vorliegende Fall unterstützt Tscherniaks Auffassung.

Bemerkenswert ist ferner die Tatsache, daß in einem Falle die Anulus-Verkalkung mit Atherosklerose der Brust- und Bauchaorta und der Gehirnarterien einhergeht, doch genügt der eine Fall nicht, um daraus eine Regel abzuleiten.

Jedenfalls scheint mir die Auffassung Gieses etwas schroff, der die Beziehung zur Gefäßatherosklerose ablehnt und nur eine solche mit der Atherosklerose in den anderen Körperorganen annimmt. Sicher handelt es sich bei der Anulus-Verkalkung um eine Abnutzungserkrankung, wie sie das gesamte Bindegewebe, auch das der Gefäße betreffen kann. Hier wie dort beginnt der Prozeß mit Hyalinisierung und führt unter Verfettung und Atherombildung zur Verkalkung. So kann es auch nicht Wunder nehmen, daß in

beiden Fällen noch andere Abnutzungserscheinungen vorhanden sind, beim ersten Patienten Emphysem und Spondylitis deformans, beim zweiten Atherosklerose der Gefäße. Das Abweichende der Anulus-Verkalkung liegt aber darin, daß hier das Gewebe vorwiegend aus kollagenen und nur ganz vereinzelten elastischen Fasern besteht, während in allen anderen Fällen, sowohl beim Emphysem wie bei der Spondylitis deformans als auch bei der Gefäßsklerose der Ursprung der Veränderung in einem Zugrundegehen der elastischen Fasern gesucht werden muß. Aschoff hat festgestellt, daß auch die kollagenen Fasern eine ausgesprochene Neigung zum Verkalken haben. Wie dieser Vorgang aber vor sich geht und warum im einen Falle vorwiegend das Gebiet der kollagenen Fasern, also die Anuli, im anderen Falle dagegen die Zone der elastischen Fasern, also die Klappen und das übrige Endokard verkalken, bleibt vorläufig noch ungeklärt.

Wahrscheinlich kommen in vielen Fällen Gefäßveränderungen hinzu, wie auch aus dem überwiegenden Auftreten der Nekrose in den beiden von mir geschilderten Fällen zu schließen ist.

Zusammenfassend kann gesagt werden, daß die ausgedehnte isolierte Verkalkung des Anulus nur bei sehr alten Leuten auftritt.

Sie ist außerordentlich selten: im Braunschweiger Pathologischen Institut nur zwei von zirka 7500 Sektionsfällen im Laufe von neun Jahren.

Auch bei so hochgradigen Verkalkungen fehlt meistens jede Funktionsstörung der Klappen. Die Herztöne können völlig rein sein.

Bei Befallensein des His'schen Bündels können charakteristische klinische Bilder mit Überleitungsstörungen bis zu Adams-Stokes'schen Anfällen hervorgerufen werden.

Die Erscheinung gehört zu den Abnutzungskrankheiten.

Schrifttum.

Barth: Bull. soc. an., Paris. 1851. Bd. 26, S. 42.
Dewitzky: Virchows Arch. Bd. 199.
Faitout: Bull. soc. an., Paris. 1896. Bd. 71, S. 279.
Fleischer: Fortschr. Röntgen. 1925. Bd. 39, S. 317.
W. Giese: Zieglers Beiträge. 1932. Bd. 89, S. 89.
E. Kaufmann: Lehrbuch. 9. u. 10. Aufl., S. 36.
Klason: Acta radiol. Stockholm. 1921 oder 1922. Bd. 1, S. 169.
Kommerell, Burkhardt: Fortschr. Röntgen. 1936. Bd. 53, S. 34-44.
Mönckeberg: Zieglers Beiträge. 1917. Bd. 63, Hft. 1.
Parade und Kuhlmann: Med. Wochenschr., München. Jan. 1933. Bd. 80.
Poscharisky: Zieglers Beiträge. 1905. Bd. 38.
Saul: Fortschr. Röntgen. 1932. Bd. 46, Hft. 4.
Simmonds: Fortschr. Röntgen. 1908. Bd. 12, S. 371.
Tandler: Anatomie des Herzens. Verlag Jena, Gustav Fischer. 1930.
Tscherniak und Romanow: Virchows Arch. Bd. 276, S. 170-186.
Ribbert: Lehrb. von Henke-Lubarsch. 1924. Bd. 1.

Lebenslauf.

Verfasserin dieser Arbeit, Waltraud Hintze, wurde am 16. September 1912 in Helmstedt geboren. Nach Besuch der Volksschule in Schöningen und des Oberlyzeums in Braunschweig trat ich 1927 in die Studienanstalt Braunschweig ein und erhielt hier 1933 das Zeugnis der Reife. Dann begann ich in Kiel das Studium der Medizin, legte hier 1934 den ersten Teil der ärztlichen Vorprüfung und 1935 den zweiten Teil der ärztlichen Vorprüfung in München ab. Darauf bezog ich die Universitäten Greifswald, Freiburg und Göttingen und bestand am 2. Dezember 1938 in Göttingen die ärztliche Staatsprüfung.